

Dystocie des Epaules

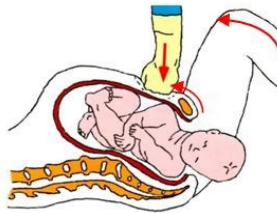
- Tête qui reste collée à la vulve, voire aspirée
- Souvent après dégagement difficile de la tête, restitution mal effectuée ou qui n'a pas eu lieu : on n'arrive pas à dégager les épaules

⚠ Pas de manœuvre de traction ni de rotation, pas d'appui sur le fond utérin

1

Mac Roberts + Appui Sus-Pubien:

Hyperflexion des cuisses



2

Si Non résolutif:

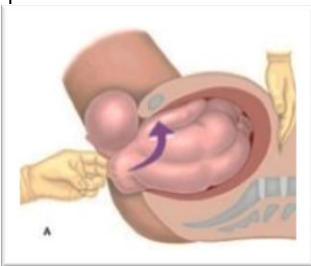
TV à la recherche de l'épaule Postérieure



Epaule postérieure dans l'excavation

Manœuvre de WOOD Inversée :

Rotation progressive de l'épaule postérieure que l'on transforme en épaule antérieure (paume de la main face au visage du bébé)



Epaule au dessus du détroit supérieur (excavation vide)

Manœuvre de Jacquemier :

- Utiliser main Gauche si dos à Gauche / main Droite si dos à droite
- Remonter concavité sacrée, repérer épaule postérieure et suivre le bras jusqu'à saisir la main
- Tirer lentement la main dans l'axe ombilico-coccygien
- Abaisser la main fœtale avec un mouvement d'écharpe à la face antérieure du thorax: rotation de 180° qui amène l'épaule postérieure sous la symphyse

